



IMPLANTOLOGIA 4° Caso clinico:

Paziente dell'età di 55 anni di sesso maschile, fumatore , in buona salute generale, richiede il nostro consulto per un dolore riferito a livello degli incisivi frontali superiori.

All'esame clinico gli elementi appaiono coperti con due corone protesiche in metallo-ceramica.

La compromissione parodontale degli elementi richiede la loro avulsione e la sostituzione mediante impianti dentali.

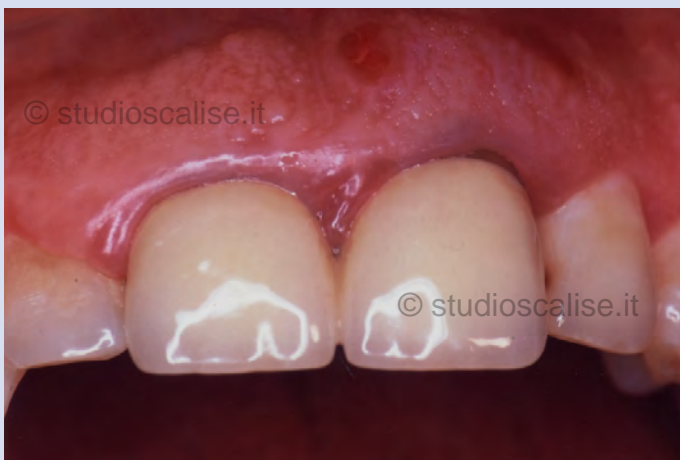

Fig.1. Aspetto endorale prima del trattamento riabilitativo.

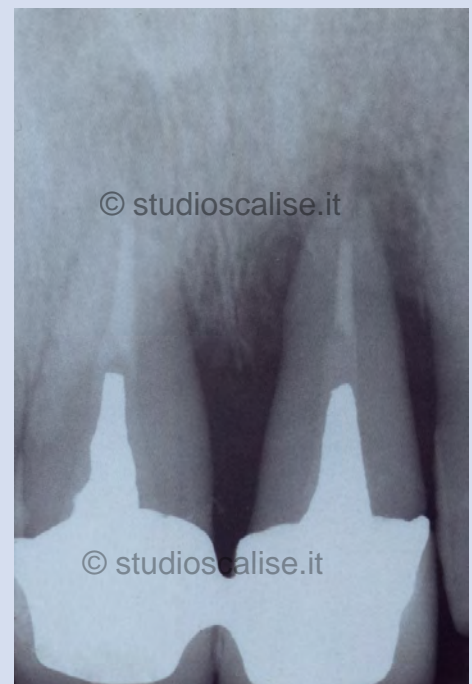

Fig.2. Radiografia endorale prima del trattamento.

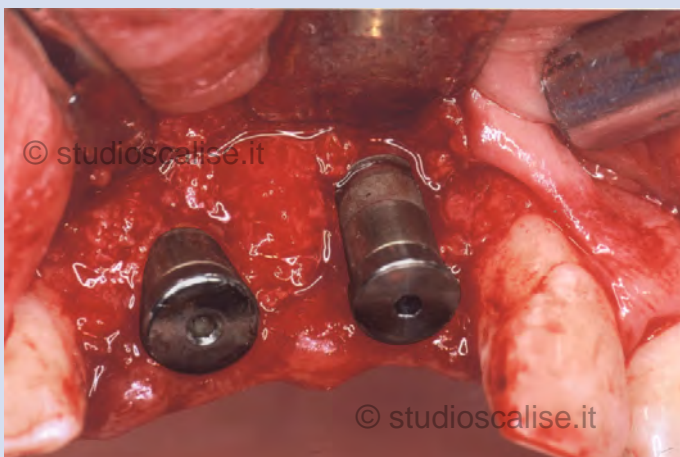


Fig. 3. Impianti inseriti a livello osseo.

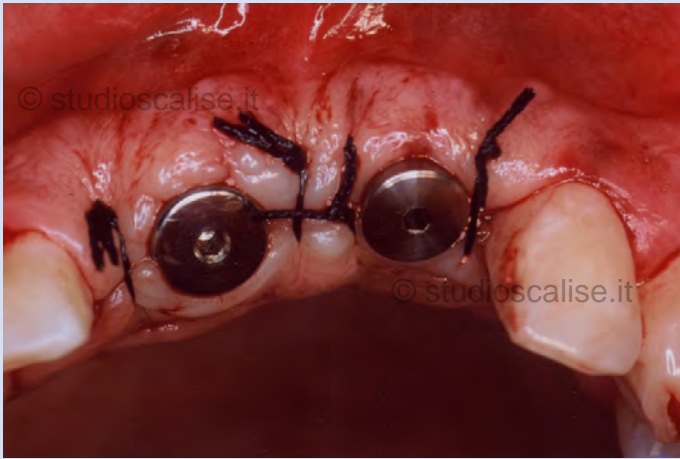

Fig. 4. Sutura del lembo attorno ai pilastri di guarigione.

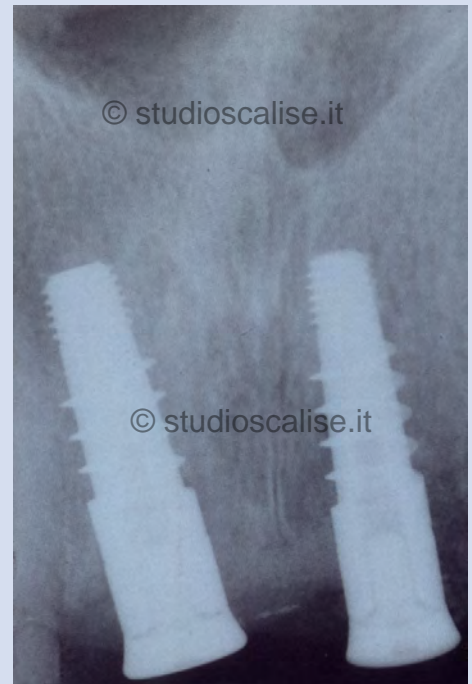

Fig. 5. Radiografia endorale dopo il posizionamento degli impianti.

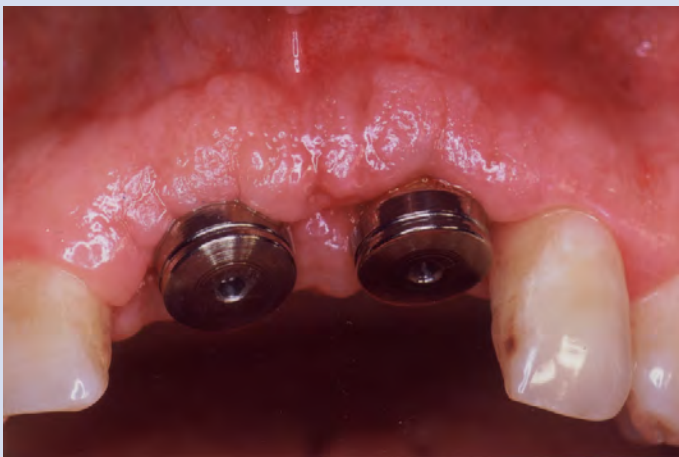

Fig. 6. Aspetto endorale dopo la guarigione gengivale e la sostituzione dei pilastri di guarigione

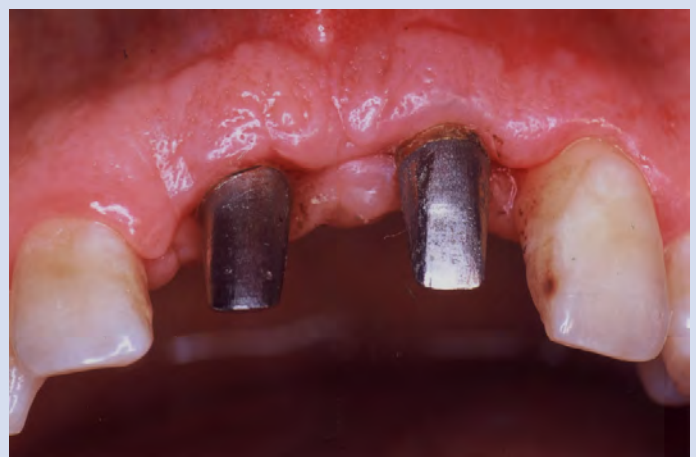

Fig. 7. Applicazione dei monconi protesici .

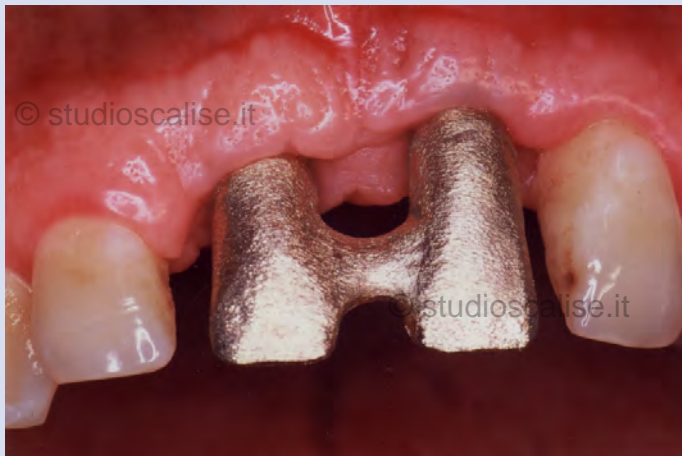

Fig. 8. Prova della struttura metallica

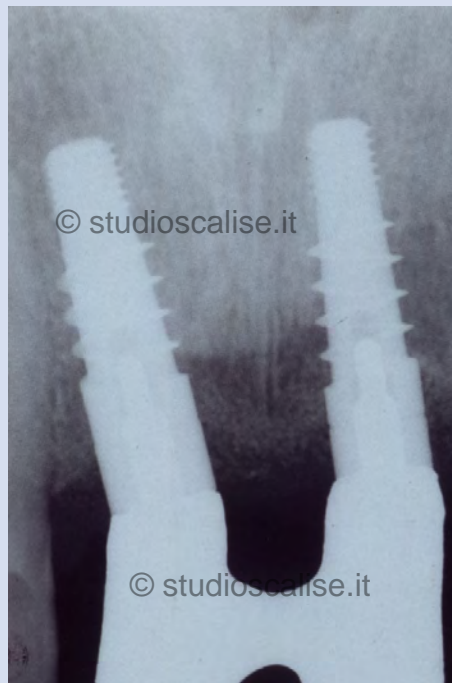

Fig. 9 . Radiografia endorale durante la prova della struttura metallica.

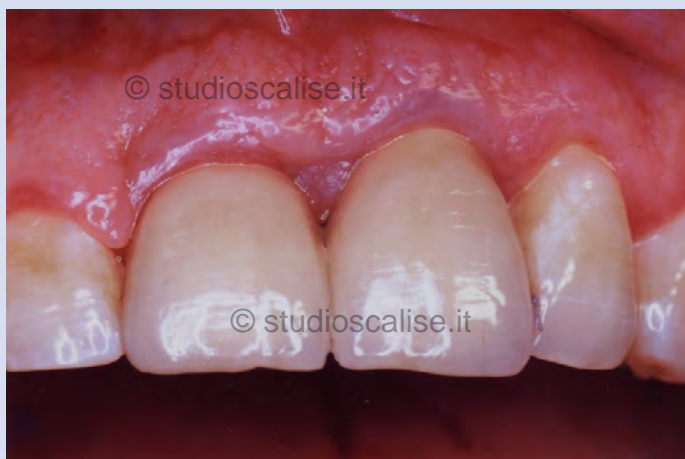

Fig. 10. Aspetto endorale dopo la cementazione delle corone in metallo-ceramica.