



IMPLANTOLOGIA 2° Caso Clinico:
Sostituzione del secondo premolare inferiore con impianto differito

Paziente dell'età di 45 anni, fumatrice in buona salute generale.

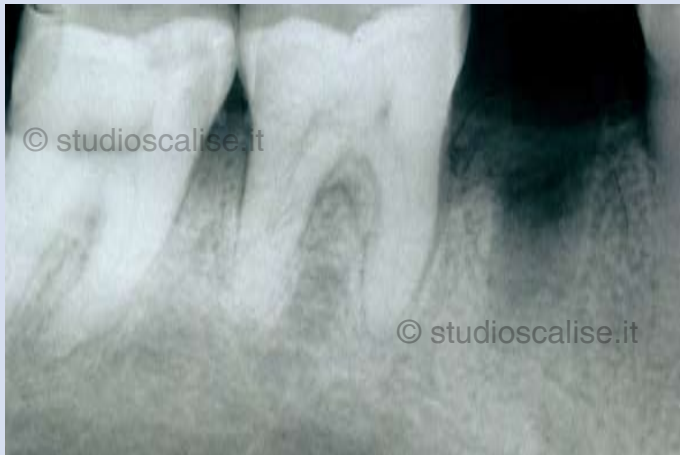

Fig. 1. Radiografia endorale eseguita dopo un mese dall'estrazione

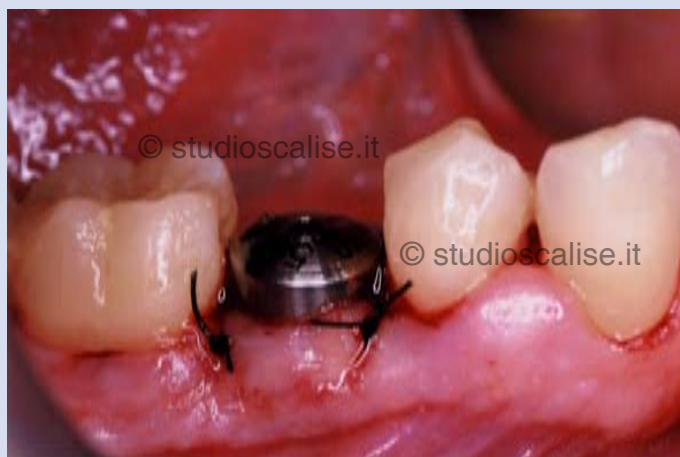

Fig. 2. Aspetto endorale dopo inserimento dell'impianto.

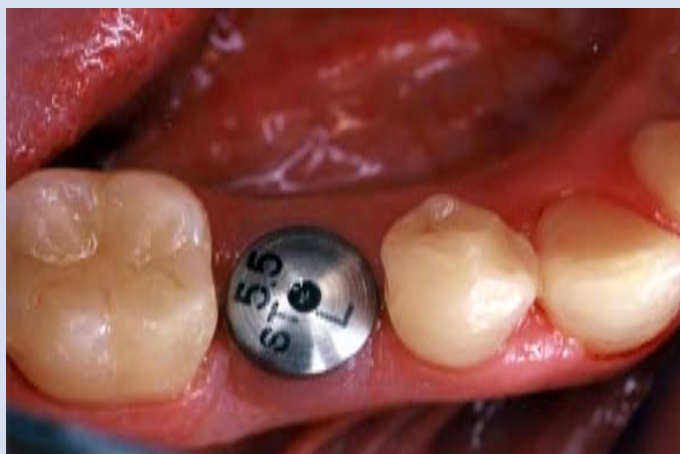

Fig. 3. Aspetto endorale dopo guarigione dei tessuti.

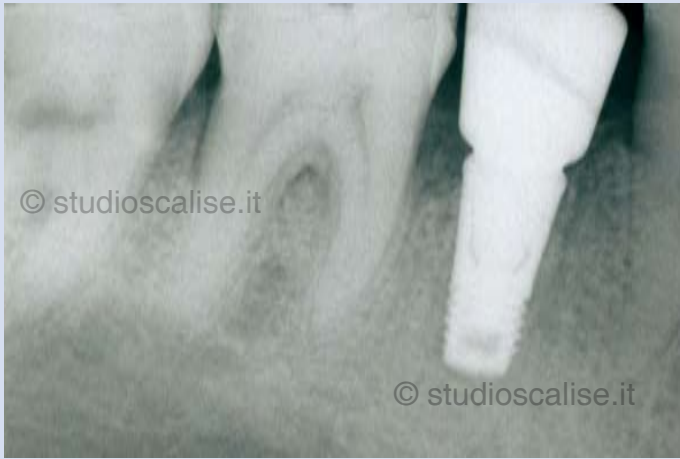

Fig. 4. Radiografia endorale dopo l'inserimento dell'impianto

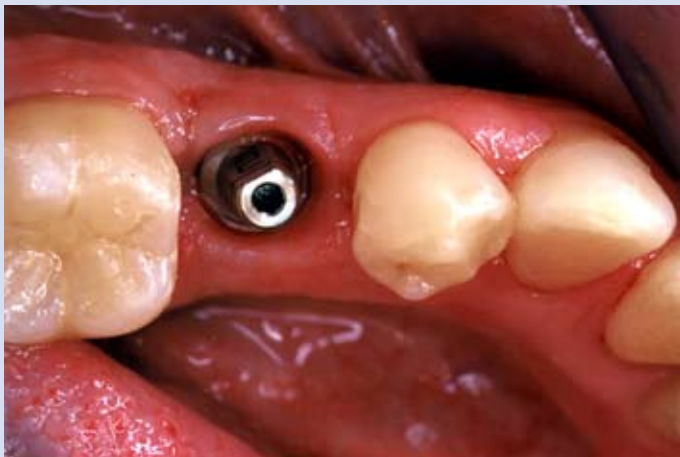


Fig.5. Moncone in titanio in sede.

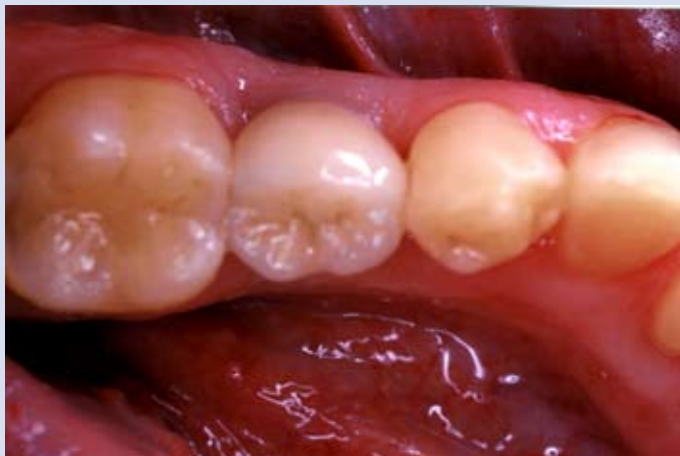

Fig.6. Corona in ceramica dopo la cementazione.

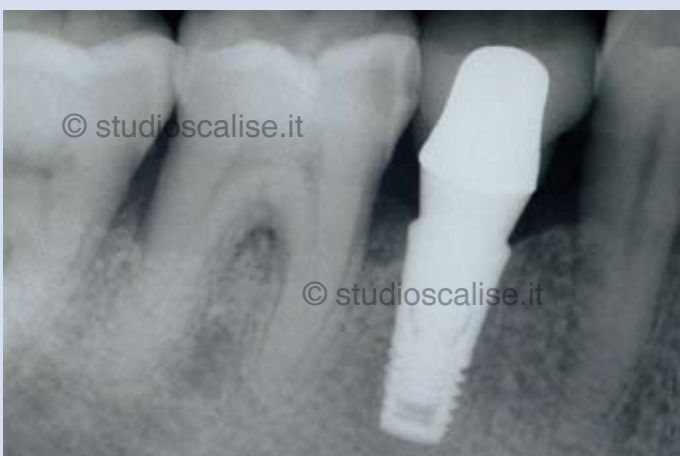

Fig. 7. Radiografia endorale dopo cementazione della corona.

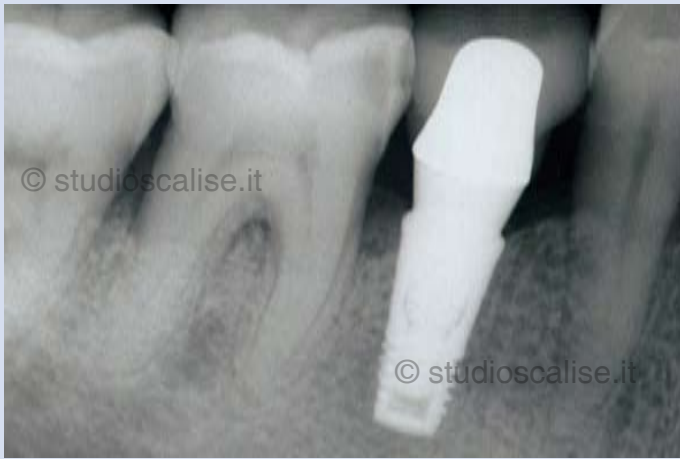

Fig. 8. Controllo radiografico a 5 anni dal posizionamento dell'implanto. Perfetto mantenimento dell'osso marginale.

© **STUDIO SCALISE** Studio Dentistico Specialistico in Chirurgia Orale ed Implantologia Dentale