

IMPLANTOLOGIA 1° Caso Clinico:
sostituzione del canino superiore con impianto endosseo e corona
in metallo-ceramica

Paziente dell'età di 40 anni ,fumatrice, nessuna patologia generale.

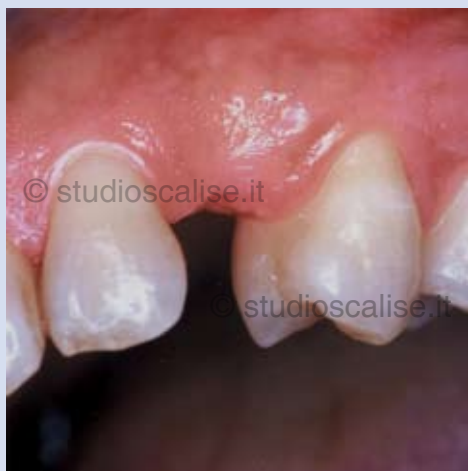

Fig. 1. Aspetto endorale che evidenzia la mancanza del canino superiore di destra

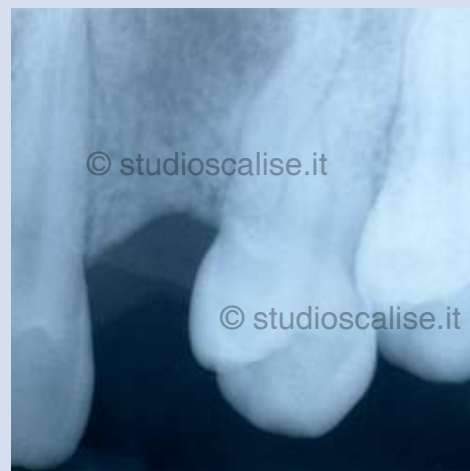

Fig.2. Radiografia endorale prima del trattamento

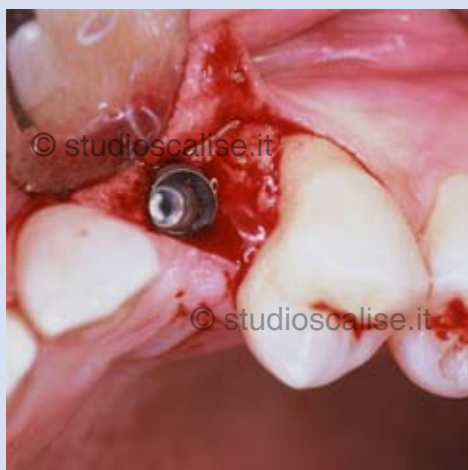


Fig. 3. Impianto inserito in sede 23.

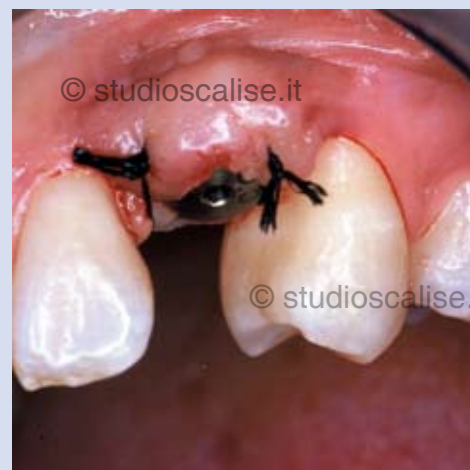

Fig. 4. Aspetto vestibolare al termine dell'intervento

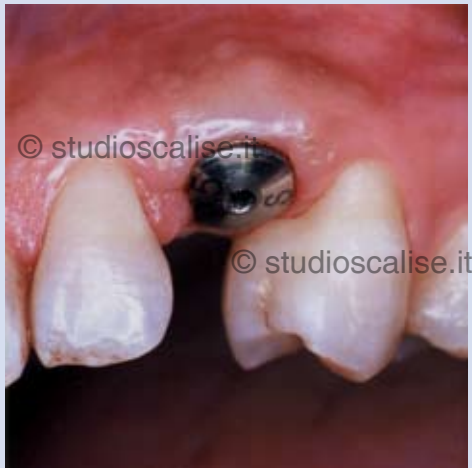

Fig. 5. Guarigione del tessuto gengivale attorno all'implianto.

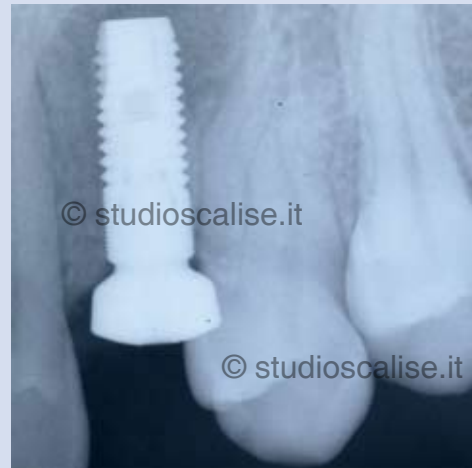

Fig. 6. Radiografia endorale dopo l'inserimento dell'implianto.

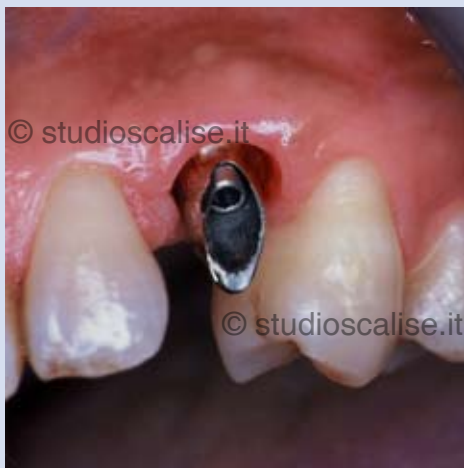

Fig. 7. Moncone in titanio avvitato sull'implianto.

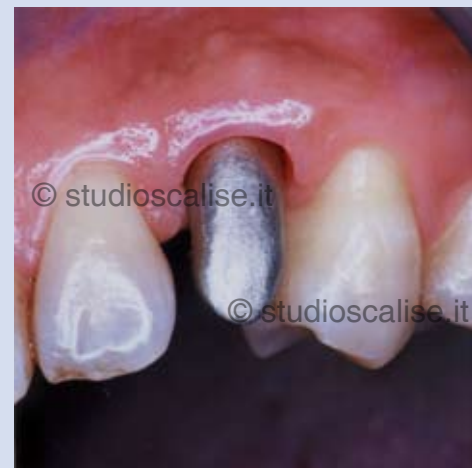

Fig.8. Prova della struttura metallica.

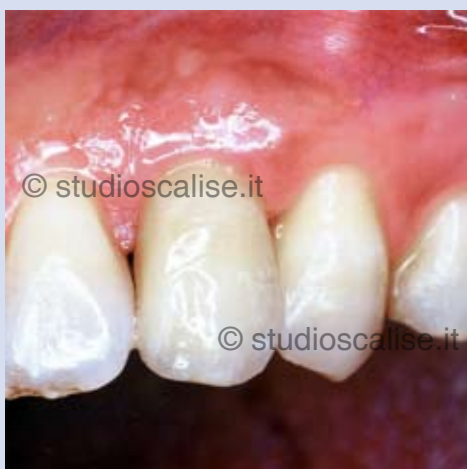

Fig. 9. Corona in ceramica su i mpianto dopo la cementazione.